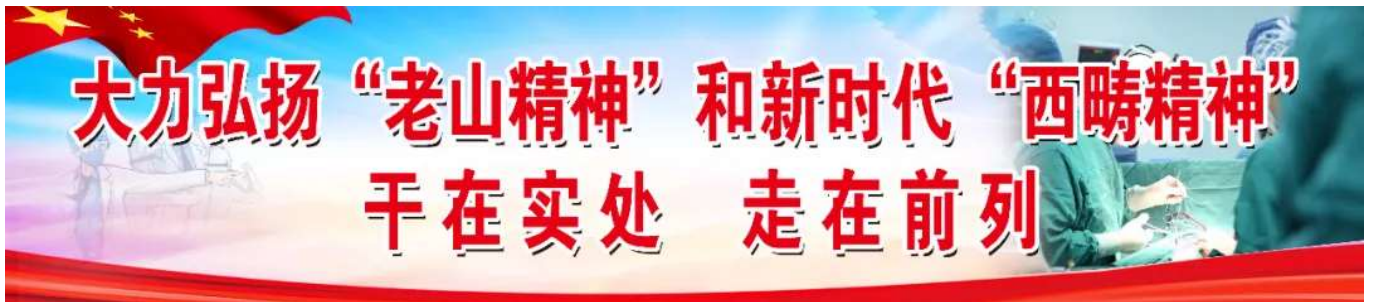

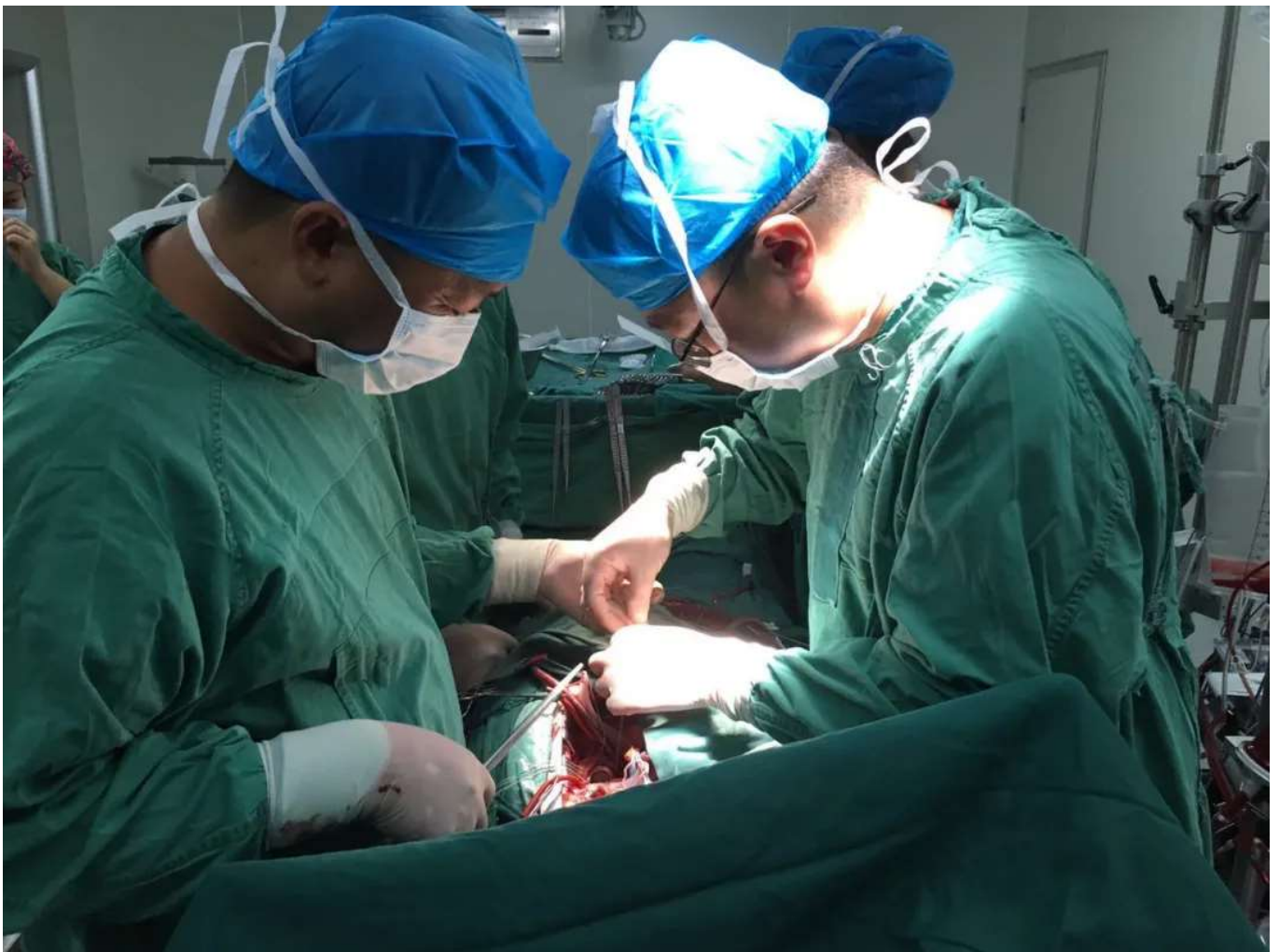此为临时链接，仅用于预览，将在短期内失效。

## 用“心”守护心“门”

云南省文山州人民医院 6月12日



近日，文山州人民医院胸外科心脏大血管外科团队再次突破，成功为一名主动脉瓣二叶畸形重度狭窄合并升主动脉瘤样扩张的患者施行了主动脉瓣膜置换及升主动脉置换手术（Wheat手术）。




王某（化名），女性，62岁，活动后心慌、胸闷两年余，平时有头昏、乏力症状，曾晕厥一次，受病情困扰，患者生活质量较差，医生在了解患者病情后，给予

此为临时链接，仅用于预览，将在短期内失效。


显示升主动脉扩张明显，达47mm（指南要求达到45mm即有手术指征）。



科室团队对王某的病情展开了详细病例讨论及分析，并制定了最佳手术方案：  
体外循环下主动脉瓣膜置换+升主动脉置换术（Wheat手术）。



此为临时链接，仅用于预览，将在短期内失效。



手术在麻醉科体外循环团队密切配合下，完成得非常顺利。术后转ICU观察治疗，恢复良好，胸闷、头昏乏力症状已消失，IV级心功能恢复至I-II级，目前王某已康复出院。

此为临时链接，仅用于预览，将在短期内失效。



主动脉瓣是心脏的重要一扇心“门”，每次心跳都开启及关闭，使血液由心脏输送到全身维持人的生命。二叶式主动脉瓣膜畸形（bicuspid aortic valve, BAV）是一种常见的先天性瓣膜畸形，可导致主动脉瓣膜狭窄、主动脉瓣膜关闭不全、主动脉瓣膜狭窄并关闭不全，常导致升主动脉扩张，并发升主动脉瘤及升主动脉夹层的发生，易可至感染性心内膜炎，是一种严重威胁生命的病变。

文山州人民医院胸外科心脏大血管外科自2002年开展体外循环心脏直视手术以来，经过多年的成长，目前已常规开展先天性心脏病手术治疗及心脏瓣膜病的手术治疗。心脏外科手术因为对手术医生的手术技术及术后重症监护的要求较高，故在地州级医院很少开展，省级三甲医院也只有部分能开展此类手术。此次主动脉瓣膜置换及升主动脉置换手术（Wheat手术）的成功开展，标志着医院在心血管外科领域更上新台阶。

**End**

此为临时链接，仅用于预览，将在短期内失效。

撰稿：张思源  
制作：孙露瑜  
审核：吴兴建

### 各院区目前科室分布情况



#### 总院院区

(地址：文山市开化中路228号天桥旁)

胸外科心脏大血管外科、神经外科、骨一科、骨二科、骨四科、胃肠外科、心血管内科、肿瘤科、神经内科一病区、消化内科、呼吸内科、中医科康复医学科、老年病科、皮肤科风湿免疫科、急诊科、口腔科、体检科、全科医学科。

#### 城南院区

(地址：文山市腾龙北路梧桐上河居旁)

妇科、产科、儿科、小儿外科、新生儿科、耳鼻咽喉头颈外科、眼科、骨三科、肝胆外科、泌尿外科、乳腺科甲状腺科烧伤整形外科、重症医学科（ICU）、内分泌科、神经内科二病区、急诊科、发热门诊、心血管内科、肾病学科血液内科。

#### 新平院区


(地址：文山市新平坝社区)

感染科、精神科一病区、精神科三病区。

**建卡 挂号 门诊缴费 报告单查询**


此为临时链接，仅用于预览，将在短期内失效。

轻松搞定



**更多精彩内容  
请关注公众号**

文山州人民医院院训



德源于心、爱显于行、技精于研、业兴于勤